AUS DER KÖNIGLICHEN MEDIZINISCHEN UNIVERSITÄTS-KLINIK ZU BRESLAU.
(GEHEIMRAT PROF. DR. VON STRÜMPELL.)

SECHS FÄLLE VON TRAUMATISCHER ERKRANKUNG DES UNTERSTEN RÜCKENMARKSABSCHNITTES.

INAUGURAL-DISSERTATION

DER

HOHEN MEDIZINISCHEN FAKULTÄT DER KGL. UNIVERSITÄT BRESLAU

ZUR

ERLANGUNG DER DOKTORWÜRDE

IN DER

MEDIZIN UND CHIRURGIE

VORGELEGT VON

PAUL ZIMMER

OBERARZT IM FELDARTILLERIE-REGIMENT VON PEUCKER
(1. SCHLESISCHES) NR. 6.

LEIPZIG
DRUCK VON AUGUST PRIES
1907.

AUS DER KÖNIGLICHEN MEDIZINISCHEN UNIVERSITÄTS-KLINIK ZU BRESLAU.
(GEHEIMRAT PROF. DR. VON STRÜMPELL.)

SECHS FÄLLE VON TRAUMATISCHER ERKRANKUNG DES UNTERSTEN RÜCKENMARKSABSCHNITTES.

INAUGURAL-DISSERTATION

DER

HOHEN MEDIZINISCHEN FAKULTÄT DER KGL. UNIVERSITÄT BRESLAU

ZUR

ERLANGUNG DER DOKTORWÜRDE

IN DER

MEDIZIN UND CHIRURGIE

VORGELEGT VON

PAUL ZIMMER

OBERARZT IM FELDARTILLERIE-REGIMENT VON PEUCKER
(1. SCHLESISCHES) NR. 6.

ACAD. LUGD. BAT. BIBL.

LEIPZIG
DRUCK VON AUGUST PRIES
1907.

Gedruckt mit Genehmigung der medizinischen Fakultät der Universität Breslau
Referent: Professor Dr. v. Strümpell, Dekan.

MEINER LIEBEN MUTTER.

Digitized by the Internet Archive
in 2026

https://archive.org/details/IA41548224_0081

Der unterste Abschnitt des Rückenmarks bietet in seinem histologischen Aufbau wesentliche Verschiedenheiten gegenüber dem anderen Rückenmark (andere Lagerung der Zellen, Fehlen der hinteren Kommissur und Modifikationen im Faserverlauf), welche L. R. Müller in einer ausführlichen Arbeit: „Untersuchungen über die Anatomie und Pathologie des untersten Rückenmarkabschnittes", in der deutschen Zeitschrift für Nervenheilkunde, Bd. XIV genauer beschrieben hat. Er bezeichnet als Conus medullaris den Teil, der die untersten drei Sakralsegmente und das Coccygealsegment enthält. Den oberhalb dieses Conus gelegenen Teil des Rückenmarks hat Minor besonders bezeichnet als Epiconus. Er rechnet dazu die beiden oberen Sakralsegmente und das fünfte Lumbalsegment und beschreibt Erkrankungen dieses Teils, deren klinisches Bild sich dadurch auszeichnet, dass die Kniereflexe erhalten oder sogar erhöht sind, die Sphinkteren der Blase und des Mastdarms sich normal verhalten und Lähmungen und auch Anästhesien im Gebiet des Plexus sacralis, speziell des Nervus peroneus als einzige Ausfallserscheinungen bestehen. Häufig ist die Erkrankung des Epiconus mit der des Conus kombiniert. Was nun die Verteilung der Lokalisationen auf die einzelnen Segmente betrifft, so erwähne ich hier, dass der Conus Zentren enthalten soll für die Geschlechts-, Blasen- und Mastdarmfunktionen und den Analreflex, dass er Kerne enthält für die Damm-, Blasen- und Mastdarmmuskulatur, und den Levator ani; der Epiconus die Zentren für Achillessehnen- und Plantarreflex, und Kerne für die Beuger des Knies, die Gesässmuskulatur, die Fuss- und Zehenstrecker und Beuger, und die kleine

Fussmuskulatur; ferner dass im Conus und Epiconus lokalisiert sind, und zwar von unten noch oben, die Sensibilität für die Steissbeingegend, die Umgebung des Anus, für Darm- und Kreuzbeingegend, die Haut der Genitalien, für die Schleimhaut der Harnröhre, der Blase und des Mastdarms, die Haut der Hinter- und Innenseite der Oberschenkel, der Aussen- und Hinterseite der Unterschenkel und des Fusses. Auf Einzelheiten der genaueren Verteilung auf die Segmente, deren Abgrenzung übrigens durch Übergreifen der Kerne von Muskeln auf benachbarte Segmente und durch Ineinandergreifen der verschiedenen Sensibilitätsbezirke erschwert ist, will ich hier nicht eingehen, verweise vielmehr auf die Tabellen, die Oppenheim, an dessen Einteilung ich mich im allgemeinen gehalten habe, in seinem Lehrbuche, L. R. Müller in seinem obengenannten Werke, Bruns u. a. aufgestellt haben. Entsprechend der Lokalisationsverteilung auf die Segmente bieten Erkrankungen des untersten Rückenmarksabschnittes bei reiner Beteiligung des Conus das Bild der Blasen- und Mastdarmlähmung, der Anästhesie in der sog. Reithosenform und der Störung der sexuellen Funktionen, bei Beteiligung des Epiconus entsprechende weitere Ausdehnung der Sensibilitätsstörung, besonders auf die Unterschenkel und Füsse, ferner Lähmungen im Gebiet der Fuss-, Unterschenkel- und Gesässmuskulatur, Störungen der Plantar- und Achillessehnenreflexe. Ähnliche Bilder bieten Erkrankungen der Nervenwurzeln des untersten Rückenmarksabschnittes, der Cauda equina. Differentialdiagnostisch ist hier nach Oppenheim und Müller zu bemerken, dass der Sitz der Wirbelsäulendeformität in Höhe des ersten Lendenwirbels, der rasche Beginn der Erkrankung und die schnelle Ausbreitung der Symptome, die starke Betonung der Anästhesie und partielle Empfindungslähmung, das Fehlen sensibler Reizerscheinungen und gleichmässige Ausbreitung auf beide Körperhälften für spinale Erkrankungen sprechen, für solche der Cauda hingegen der tiefere Sitz einer Wirbelsäulendeformität, der langsame Beginn und die langsame Ausbreitung der Symptome, die starken, lange Zeit bestehenden Schmerzen, die der Ausbreitung der anderen Symptome vorangehen, und Asymmetrie der Krankheitserscheinungen. Es sei mir nun gestattet, hier über 6 Fälle von Erkrankungen des untersten Rückenmarksabschnittes zu berichten, die in den letzten Jahren auf der medizinischen Universitätsklinik des Herrn Geheimrat Dr. v. Strümpell in Breslau beobachtet und von letzterem mir gütigst zur Bearbeitung überwiesen worden sind.

Fall 1. F. K., 32jähriger Arbeiter (in der Klinik vom 1. XII. 98 bis 4. II. 99).

Allgemeine Anamnese ohne Belang. Am 15. VII. 98 erlitt K. eine

„Quetschung der Lendenwirbelsäule“ dadurch, dass ihm beim Niederreissen eines Gebäudes ein Stück Giebel auf den Kopf und die rechte Hüfte fiel, so dass er ohnmächtig wurde. Als er wieder zu sich kam, hatte er heftige Schmerzen im Kreuz und im rechten Oberschenkel. Acht Wochen lang ärztliche Behandlung. In der ersten Zeit konnte er sich im Bett nicht ordentlich bewegen, später konnte er sich nur mühsam, auf zwei Krücken gestützt, fortbewegen. Die Zeit bis zur Aufnahme in die Klinik verbrachte er fast ausschliesslich im Bett. Seine Aufnahme erfolgte auf Grund eines kreisärztlichen Gutachtens, das eine Lähmung beider Füsse und eine Gefühlsstörung an beiden Unterschenkeln und in der Umgebung des Afters feststellte, und diese Schäden auf eine Quetschung des Rückenmarks infolge des Unfalls zurückführte.

Bei seiner Aufnahme klagte er über Unfähigkeit, sich ohne Krücken fortzubewegen, Schwäche im Kreuz, allgemeine Mattigkeit und Unfähigkeit, den Urin zu halten.

Befund: Mittelgrosser Mann in schlechtem Ernährungszustand mit Zeichen von Blutarmut. Am Herzen ein systolisches Geräusch, sonst Kopf- und Brustorgane und obere Gliedmassen mit normalem Befund. Der Urin fliesst kontinuierlich in das Urinal, ist trübe-alkalisch, enthält Eiweiss und im Sediment Blasenepithelien, Eiterkörperchen und Phosphate, keine Nierenbestandteile.

Der Mastdarmschliessmuskel ist paretisch.

Die Wirbelsäule verläuft bis zum ersten Lendenwirbel geradlinig, hier weicht sie mit leichter Knickung nach links ab und lässt den ersten und zweiten Lendenwirbeldornfortsatz scharf vorspringen. Druck auf diese Stelle ist schmerzhaft. Über dem Kreuzbein einige offene nässende Stellen, vom Aufliegen herrührend.

Der Gang des Patienten ist mühevoll, mit zwei Krücken unter Nachschleifen der Füsse, die schlaff herabfallen, so dass Patient die Kniee stark beugen muss. Die Unterschenkel sind beiderseits stark abgemagert. Die Prüfung der Beweglichkeit ergibt einen völligen Ausfall der willkürlichen Beweglichkeit beider Füsse infolge totaler Lähmung der Unterschenkel- und Fussmuskulatur. Ausserdem besteht Schwäche noch in weiterer Muskulatur beider Beine. Paretisch sind die Beuger der Unterschenkel, die Gesässmuskeln und die Auswärtsroller der Oberschenkel.

Die elektrische Untersuchung ergibt in den gelähmten Muskelgruppen der Unterschenkel Entartungsreaktion. Nur bei Anwendung übermittelstarker konstanter Ströme findet bei direkter Muskelreizung träge wurmförmige Zuckung statt. Die faradische Untersuchung ergibt keine Reizung vom Nervus peroneus und tibialis rechts und vom Nervus peroneus links, vom Nervus tibialis links nur schwache Kontraktion des Musculus tibialis anticus. Vom Muskel aus rechts im Peronealgebiet und Wadenmuskeln keine Reizung, an der Unterschenkelmuskulatur schwaches Vorspringen der Sehne des Musc. tib. ant.

Die Prüfung der Sensibilität ergibt Aufhebung oder Herabsetzung aller Gefühlsqualitäten am Penis und Scrotum, um den After, im Bereich des Kreuzbeins, des hinteren Teiles der Gesässmuskulatur, des hinteren

Teiles der Oberschenkel, des hinteren und äusseren Teiles der Unterschenkel und der Füsse mit Ausnahme eines schmalen Streifens an der Innenseite der Füsse im Bereiche der Fussaushöhlung. In der Umgebung des angegebenen Gebiets findet sich eine gewisse Taubheit für alle Gefühlsqualitäten (s. Fig. 1).

Die Bauchdecken- und Kremasterreflexe sind erhalten, die Patellarreflexe etwas schwach.

Im Verlauf der Beobachtung in der Klinik trat eine Besserung insofern ein, als sich die Mastdarm- und Blasenlähmung zum Teil verlor. K. konnte den Stuhl vollkommen, den Urin bis zu zwei Stunden halten, auch besserte sich die Gesässmuskulatur, während die Empfindungsstörungen und die Lähmungen an den Beinen blieben. Patient bekam ein Gipskorsett und Filzschuhe mit Peroneuszug, mit deren Hilfe er die Füsse besser entwickeln konnte.

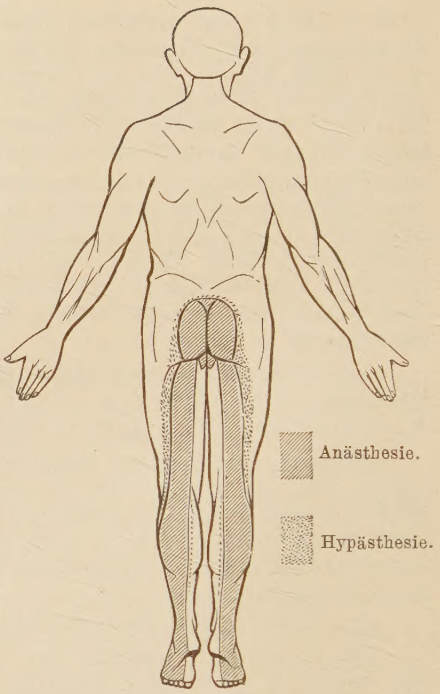

Fig. 1.

Wir haben hier einen Kranken, der durch Auffallen einer schweren Last eine Verletzung der Wirbelsäule im Bereich des ersten und zweiten Lendenwirbels erlitt und bei dem nach anfänglichen starken Schmerzen und ausgedehnteren Lähmungen nach 6 Monaten noch eine totale Lähmung der Muskulatur beider Unterschenkel und Füsse, Schwäche in der Oberschenkel- und Gesässmuskulatur, Schwäche der Blasenmuskulatur und Sensibilitätsstörungen an den Genitalien, Damm und Umgegend, Oberschenkeln in Reithosenform und Unterschenkeln und Füssen zurückgeblieben war.

Der rasche Beginn des Leidens, besonders der Muskellähmungen, mit nachfolgender degenerativer Atrophie, das Fehlen der Schmerzen im späteren Verlauf, im Gegensatz zum Verlauf der stark ausgeprägten Anästhesie, der Sitz der Wirbelsäulenverletzung (Gibbus des ersten und zweiten Lendenwirbels) sprechen für eine Läsion des Rückenmarks, hervorgerufen durch Quetschung seitens der verletzten Wirbel. Betroffen von dieser Läsion sind die beiden obersten Sakralsegmente und das unterste Lumbalsegment, worauf sowohl das Verhalten der Sensibilitätsstörungen als auch die Lähmung der von

diesen Segmenten versorgten Muskeln (Fussmuskeln [S. 2], Fuss- und Zehenstrecker und Beuger [S. 1], Gesässmuskeln und Auswärtsroller der Oberschenkel [S. 1], Beuger des Knies [L. 5]) hinweist.

Dass die höheren Lendensegmente nicht beteiligt sind, dafür spricht nicht nur das Verhalten der Sensibilität (gutes Gefühl an der Innenseite der Füsse [Nervus saphenus L. 5]), sondern auch das Vorhandensein des Patellarreflexes (L. 2—4). Den Hauptsitz der Erkrankung bietet also der sog. Epiconus; ob aber die Erkrankung den von Minor beschriebenen sog. Epiconuslähmungen zugerechnet werden soll, erscheint mir zweifelhaft, da die Parese der Mastdarm- und Blasenmuskeln, besonders das beim Beginn der Beobachtung in der Klinik bemerkte kontinuierliche Harnabfliessen, eine Beteiligung des Conus als wahrscheinlich erscheinen lassen. Leider fehlen in der Krankengeschichte Angaben über Verhalten der Erektion und Ejakulation, über den Analreflex, auch genauere Angaben über das Verhalten der Blase und des Mastdarms, so dass eine genauere Bestimmung der Beteiligung von Conussegmenten nicht möglich ist.

Fall 2. J. H., 34jähriger Maurer (in der Klinik vom 17. X. 99 bis 20. XII. 99).

Familienanamnese und frühere Krankheiten bieten nichts Besonderes. Ende August 97 wurde H. von einer an vier eisernen Stangen aufgehängten Bretterschaukel durch einen übermässigen Schwung aus etwa 2 m Höhe gegen 5 m weit weggeschleudert, kam zwar auf die Füsse zu stehen, knickte aber durch die Wucht des Falles sofort zusammen, so dass er mit grosser Gewalt auf die Gesäss- und Kreuzgegend stürzte. Sofort hatte er heftige Schmerzen im Kreuz, war unfähig, sich aufzurichten und zu gehen, und musste in seine Wohnung getragen werden, wo der Arzt eine „Rückenmarksverletzung" feststellte. Nach fünf Tagen konnte er, wenn auch unsicher, gehen, jedoch bemerkte er, dass er in den Beinen kein Gefühl hatte und dass er Stuhl und Urin schwer zurückhalten konnte. Die Kreuzschmerzen liessen allmählich nach, das Gefühl in den Beinen kehrte teilweise zurück, so dass er fünf Wochen nach dem Unfall seine Arbeit wieder aufnehmen konnte. Im Winter 97/98 musste er wegen Schwäche häufig das Bett hüten. Im Sommer 98 arbeitete er wieder, jedoch hatte er immer noch grosse Schmerzen im Kreuz. Im Juni dieses Jahres trat er sich einen Nagel seines Schuhes in die linke Ferse, bemerkte dies aber infolge seiner Gefühllosigkeit so spät, dass sich im Anschluss an diese kleine Verletzung ein talergrosses Geschwür entwickelte. Im September 99 suchte er infolge dessen die Hautklinik auf, wo er drei Wochen erfolglos mit grauer Salbe geschmiert wurde. Dann kam er in die medizinische Klinik.

Seine **Klagen bei der Aufnahme** waren: Unsicherer Gang, Herabsetzung des Gefühls an der Hinterseite der Beine und am Gesäss, Beschwerden bei der Stuhl- und Harnentleerung und das genannte Geschwür (s. o.).

Aufnahmebefund: Mittelgrosser, gut entwickelter Mann mit schlaffer

Muskulatur in gutem Ernährungszustand. Der Kopf, die Brustorgane und die oberen Gliedmassen zeigen normalen Befund.

Der Stuhl ist angehalten, wird jedoch gewöhnlich ohne Beschwerden entleert, nur dünnen Stuhl vermag der Patient nicht zu halten. Bei der Digitaluntersuchung findet man den Sphinktertonus nur gering, das Rectum voller Kotballen. Patient fühlt wohl den Finger, hat aber keinen Drang zum Stuhl.

Die Harnentleerung ist erschwert und erfolgt absatzweise. Im Schlaf geht unwillkürlich Urin ab. Durch Druck auf die Harnblase lässt

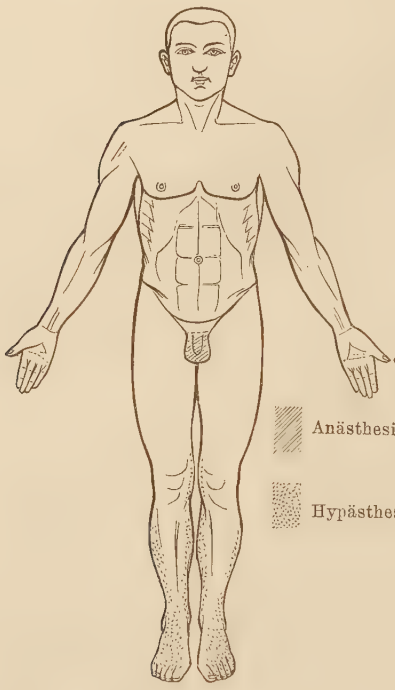

Fig. 2.

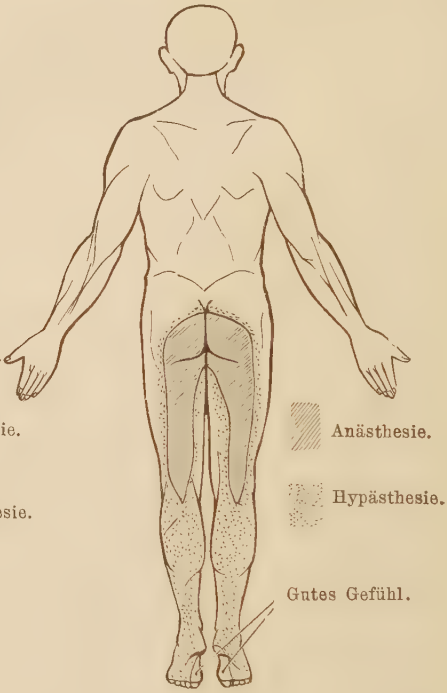

Fig. 3.

sich Urin auspressen. Der Urin ist trübe, schwach alkalisch und enthält im Sediment Eiterkörperchen. Die Erektions- und Ejakulationsfähigkeit ist stark beeinträchtigt.

Die Wirbelsäule zeigt in der Gegend des untersten Brust- und obersten Lendenwirbels einen flachen Gibbus, dessen Scheitel dem ersten und zweiten Lendenwirbeldornfortsatz entspricht. Auch auf starken Druck ist diese Gegend kaum empfindlich.

Die Gesässgegend zeigt in der unteren Hälfte eine auffällige Abflachung, besonders rechts; die Haut hängt hier als schlaffer Sack herab.

Die Muskulatur der Beine ist rechts etwas schwächer entwickelt als links. An der Wade besteht ein messbarer Unterschied von 1 cm. Die Zehen stehen beiderseits in Krallenstellung, links mehr als rechts.

Die aktiven Bewegungen in den Beinen sind alle ausführbar, die passiven stossen nirgends auf Widerstand. Die grobe motorische Kraft ist herabgesetzt in den Beugern des Unterschenkels, ferner mehr in den Beugern und Streckern des Fusses und der Zehen.

Die elektrische Untersuchung ergibt an der Stelle der Abflachung am Gesäss keine Erregbarkeit, in den geschwächten Muskeln einfache quantitative Herabsetzung. An der Glutäalmuskulatur bemerkt man fibrilläre Zuckungen.

Die Berührungsempfindung ist stark herabgesetzt an Penis und Scrotum, über dem Kreuzbein, am Damm und an der Hinterfläche der Oberschenkel in der bekannten Reithosenform bis zur Wade reichend. In diesem Gebiete werden leichte Berührungen mit dem Pinsel gar nicht empfunden, während grobe Berührungen zur Wahrnehmung kommen. In demselben Gebiet ist die Schmerzempfindung und Temperaturempfindung aufgehoben; Stiche werden meist als Berührungen angegeben, Warm und Kalt als Berührung oder gar nicht. In der Umgebung des angegebenen Gebietes findet sich eine hypästhetische Zone, die sich namentlich auf die Rückseite der Unterschenkel und die Füsse mit Ausnahme der medialen Seite erstreckt. Auffällig ist an der Fusssohle der Unterschied zwischen der hypalgetischen und der normalen Zone, die der Verbreitung des N. saphenus entspricht (Fig. 2 und 3). Druck auf die Hoden wird als schmerzhaft angegeben.

Reflexe: Bauchdeckenreflexe vorhanden, Kremasterreflexe sehr lebhaft. Patellarreflexe verstärkt, Plantarreflexe aufgehoben, kein Fussklonus.

Auf der Plantarfläche der linken Ferse ein kreisrundes, talergrosses Geschwür mit scharfen Rändern und schlaff granulierendem Grunde.

Bei der Entlassung zeigte sich eine Besserung der motorischen Kraft der Beine. Beim Gehen knickt Patient etwas in den Knieen ein, doch vermag er schnell und lebhaft vorwärts zu gehen. Die analgetische Zone an der Rückseite der Oberschenkel reicht nicht mehr bis zur Wade, sondern nur noch bis zur Kniekehle. Im übrigen ist eine Änderung im Befunde nicht eingetreten, nur ist das Geschwür an der Ferse verheilt und überhäutet.

Es handelt sich also um einen Patienten, der mit starker Wucht fortgeschleudert die Erde mit den Füssen berührte, durch die Wucht des Falles aber zusammenknickte, so dass er auch noch auf Gesäss- und Kreuzbeingegend stürzte. Nach anfänglicher völliger Lähmung beider Beine, die nur 5 Tage bestand und in 5 Wochen so weit zurückgegangen war, dass Patient wieder arbeiten konnte, bildete sich ein Zustand heraus, der dann im allgemeinen dauernd in gleicher Weise bestanden zu haben scheint und sich nach 2 Jahren bei der Aufnahme in die Klinik kennzeichnete: durch „Schwäche im Kreuz", Blasen- und Mastdarmstörungen, Lähmungen in der Gesässmuskulatur, Herabsetzung der motorischen Kraft in einigen Beinmuskeln und Gefühlsstörungen in der bekannten Reithosenform und an den Füssen (infolge deren es sogar zu einer Geschwürsbildung gekommen war).

Wir haben es zu tun mit einer Erkrankung des untersten

Rückenmarksabschnittes. Für eine spinale Affektion, im Gegensatz zu einer solchen der Cauda, sprechen der rasche Beginn der Krankheitserscheinungen, die zunächst eine Besserung, dann aber gleichen Befund, keine weitere Zunahme im späteren Verlauf zeigen, ferner das Fehlen von Schmerzen in den anästhetischen Zonen, die Dissoziation der Empfindung — starke Herabsetzung der Schmerz- und Temperaturempfindung in Gegenden, in denen die Berührungsempfindung zum grössten Teil erhalten ist — und auch die beobachteten fibrillären Zuckungen in der atrophischen Gesässmuskulatur.

Für die Segmentdiagnose kann auch hier wieder die Veränderung der Wirbelsäule herangezogen werden. Trotzdem Patient nur 5 Tage lang bettlägerig war, weisen die lange Zeit bestehende Schwäche im Kreuz und der Gibbus im Gebiet des ersten und zweiten Lendenwirbels doch darauf hin, dass Patient bei seinem Sturze eine Verletzung dieser Wirbel erlitten hat. Diese hat schädigend auf das Rückenmark gewirkt. Ausser dieser mechanischen Quetschung des Rückenmarks handelt es sich wohl auch um einen Bluterguss in das Mark, worauf auch die Besserung im Befunde hinweist. Was nun die Segmenthöhendiagnose anbetrifft, so hat hier die Erkrankung ihren Sitz im Sakralmark unter geringer Mitbeteiligung des untersten Lumbalsegments. Doch ist jedenfalls dieses ebenso wie das oberste Sakralsegment nicht völlig zerstört, da im Bereiche der von hier versorgten Muskulatur mit Ausnahme der Gesässmuskulatur keine völlige Lähmung, sondern nur Parese und Herabsetzung der motorischen Kraft besteht und auch die Sensibilitätstörungen in den entsprechenden Gebieten nur unvollständige sind. Auffallend sind die Atrophie und die fibrillären Zuckungen in der Gesässmuskulatur; bei der nicht völligen Beteiligung des ersten Sakral- und besonders des 5. Lumbalsegmentes (gutes Gefühl im Bereiche des N. saphenus [L. 5]) wohl ein Beweis dafür, dass die Kerne für diese Muskeln in den obersten Sakralsegmenten, nicht in Lumbalsegmenten zu suchen sind. Auf eine Beteiligung des ersten Sakralsegments weist insbesondere das Fehlen des Plantarreflexes, auf eine solche der tieferen Sakralsegmente die Störungen in den Geschlechtsfunktionen, der Blasen- und Mastdarmfunktion und besonders die starke Beeinträchtigung des Analreflexes, der seinen Sitz im 5. Sakralsegment hat. Die Angaben der Krankengeschichte bezüglich der Geschlechts-, Blasen- und Mastdarmfunktion sind leider anamnestisch gering; von Erektion und Ejakulation heisst es nur: stark beeinträchtigt. Bezüglich der Blasenfunktion weist die Ausdrückbarkeit der Blase durch Druck auf die Blasengegend auf eine Schwäche des Sphinkter, die erschwerte Harnentleerung auf Schwäche des Detrusor. Über den

Harndrang ist nichts angegeben, doch lässt der Umstand, dass nur im Schlafe, nicht im Wachen unwillkürlich Harn abgeht, darauf schliessen, dass Patient von dem kommenden Harnabgange vorher ein gewisses Gefühl hat, wie dies ja in der Literatur in vielen Fällen beschrieben ist. Ob unter dem absatzweisen Abgehen des Harns sog. reflektorische automatische Harnentleerung zu verstehen ist, ist nicht sicher. Ähnlich wie bei der Blase liegen die Verhältnisse bei dem Mastdarm — einerseits erschwerte Stuhlentleerung, andererseits Sphinkterparese, die sich nicht nur durch unwillkürlichen Abgang dünnen Stuhls, sondern auch durch beeinträchtigten Analreflex anzeigt. Auf diese Verhältnisse komme ich später noch einmal zurück.

Fall 3. E. P., 24jähriger Maurer (in der Klinik vom 21. XI. bis 15. XII. 01).

Anamnese für frühere Krankheiten und Heredität ohne Belang. Am 6. XI. 95 stürzte P. mit einem zusammenbrechenden Gerüst, auf dem er stand, etwa 15 m hoch herab, fiel dabei auf den Rücken und wurde durch nachfallende Bretter und Steine zugedeckt. Er wurde bewusstlos unter den Brettern hervorgezogen und ins Krankenhaus gebracht, wo er die Besinnung bald wieder bekam. Sofort stellten sich heftige Schmerzen in der rechten Hüfte ein, welche die Bewegung des rechten Beins, das Aufrichten und Gehen unmöglich machten. Gleichzeitig traten Schmerzen im Leib auf und Unvermögen, Urin zu lassen. Er musste katheterisiert werden, wobei er in der ersten Zeit heftige Schmerzen hatte. Stuhlgang war nur mit Hilfe von Klystieren, die er ohne Mühe bei sich behielt, oder nach entsprechenden Medikamenten möglich. Unwillkürliche Stuhlentleerung trat dagegen nie auf. Im ganzen lag er 10 Monate im Krankenhaus, davon 6 Monate im Bett. Die Besserung machte nur sehr langsame Fortschritte; die ersten 3 Monate bestand angeblich etwas Fieber. Der Urin soll während dieser Zeit immer trübe gewesen sein. Dann wurde der Urin wieder klar und blieb es seitdem. Acht Monate nach dem Unfall lernte P. sich selbst zu katheterisieren und tut es seitdem dauernd. Bei seiner Entlassung aus dem Krankenhaus konnte er mit Hilfe eines Stockes gehen, wobei er jedoch immer noch Schmerzen in der rechten Hüfte hatte. Das rechte Bein war noch lange schwächer als das linke. In einem Gutachten über P. aus dem August 96 wird von einem Bruch des rechten Hüftbeins gesprochen. Seine **Beschwerden** bei der Aufnahme in die Klinik waren: Unvermögen spontan zu urinieren, Rückenschmerzen und Schmerzen in der rechten Hüfte bei längerem Gehen; Stuhlverstopfung; die sexuellen Funktionen waren nicht gestört.

Befund: Kleiner, ziemlich kräftig gebauter Mann in gutem Ernährungszustande. Kopf und Brustorgane und obere Gliedmassen ohne krankhaften Befund.

Die Harnblase reicht in gefülltem Zustande bis in die Mitte zwischen Nabel und Symphyse und ist als harte Geschwulst zu fühlen. Diese starke Blasenausdehnung macht dem Patienten keine Beschwerden, nur etwas Spannungsgefühl. Es besteht totale Retentio urinae, so dass Patient zwei-

mal täglich katheterisiert werden muss. Beim Katheterisieren stört eine dicht hinter dem Orificium externum befindliche Schleimhautfalte, die sich schwer überwinden lässt. Beim Einführen von stärkeren Metallkathetern äussert Patient starken Schmerz und presst intensiv die Bauchdecken. Erst nach Erschlaffung der Bauchpresse kann der Katheter den Widerstand des Sphincter vesicae überwinden. Der Urin ist hellgelb, klar, sauer, frei von Eiweiss, Zucker und Sediment.

Die Untersuchung per anum ergibt normale Verhältnisse.

Die Wirbelsäule zeigt keinerlei Deformität, auch nicht im Röntgenbild, und ist nach allen Richtungen hin ohne Beschwerden beweglich. Der

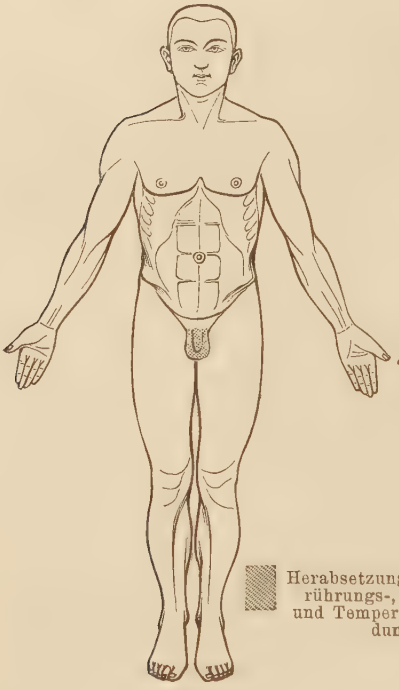

Fig. 4.

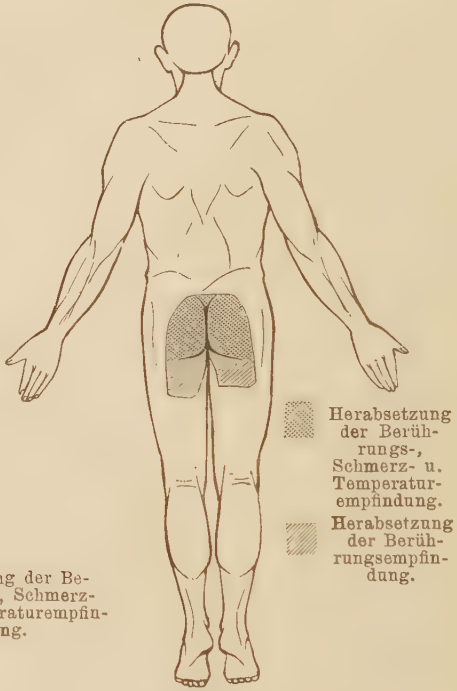

Fig. 5.

obere Sakralteil der Wirbelsäule ist, ohne einen krankhaften palpablen Befund zu bieten, druckempfindlich, ebenso der hintere äussere Teil der Darmbeinschaufel. Das Röntgenbild zeigt keine Veränderungen.

Die Einwärts- und Auswärtsrotation des Oberschenkels ist rechts in geringem Grade schwächer als links, ebenso die Beugung im Knie. Die Plantar- und Dorsalflexion des Fusses ist rechts etwas rascher ermüdend als links.

Die Sensibilitätsprüfung ergibt Herabsetzung der Empfindung für Pinselberührung, Schmerz und Temperatur an Penis und Scrotum, Damm und Gesässgegend. Herabsetzung für Berührungsempfindung besteht ferner an der Rückseite der Oberschenkel bis zum oberen Drittel.

Hodendruckschmerz ist erhalten, Gelenk- und Tiefensensibilität ungestört (Fig. 4 und 5).

Die Bauchdeckenreflexe sind beiderseits stark, der Kremasterreflex links etwas lebhafter als rechts, sonst sind die Reflexe normal.

Während des Aufenthalts in der Klinik trat eine Änderung im Befunde nicht ein.

Es handelt sich hier um einen Patienten, der durch Sturz aus 15 m Höhe nach schnell vorübergehender Bewusstlosigkeit eine mit Schmerzen in Hüfte und Bein verbundene Lähmung des rechten Beins, ferner eine Blasenlähmung und Gefühlsstörungen hatte, von denen die erstere im Laufe der Zeit bis auf eine geringe Schwäche des rechten Beins zurückging, während die Blasen- und Gefühlsstörungen am Gesäss und an den Genitalien nach 6 Jahren noch bestanden. Die bei Anstrengung mit Schmerzen verbundene Schwäche des rechten Beines und die anfängliche, auf die starken Schmerzen in der Hüfte zurückzuführende Beweglichkeitsstörung desselben beruhen, wie auch das Gutachten aus dem Monat August 96 angibt, auf einem Bruch des rechten Hüftbeins, den Patient bei dem Sturz erlitt, und auf den jetzt noch die Druckempfindlichkeit des Hüftbeins hinweist, während das negative Röntgenbild nicht dagegen spricht, da Beckenbrüche diesem Nachweis bekanntlich häufig entgehen. Die anderen Symptome aber deuten auf eine Läsion des Rückenmarks, wofür nicht nur ihr rascher Beginn und ihre dauernde Gleichmässigkeit sprechen, sondern vor allem auch die Dissoziation in den auf beide Körperhälften gleichmässig verteilten Empfindungsstörungen (das Gebiet für gestörte Berührungsempfindung ist grösser als das für Störung der Schmerz- und Temperaturempfindung). Wir haben es in diesem Fall wohl mit einer traumatischen Blutung in das Rückenmark zu tun. Der Sitz der Erkrankung ist hier nur im Conus zu suchen, und zwar nur in einem Teil desselben, da keine volle Anästhesie, sondern nur Herabsetzung der Sensibilität besteht, auch nicht alle Zentren betroffen sind. Hauptsächlich ist das vierte Sakralsegment beteiligt, weniger das dritte, das zwar noch Sensibilitätsstörungen der Haut zeigt, während die von L. R. Müller in diesem Segment lokalisierte Sensibilität der Harnröhrenschleimhaut nicht nur erhalten, sondern vielleicht sogar erhöht ist. Das von Oppenheim in das dritte Sakralsegment verlegte Ejakulationszentrum ist erhalten, ebenso das höher gelegene Erektionszentrum. Von den beiden Blasenzentren ist das Sphinkterzentrum erhalten, wie sich namentlich auch beim Katheterisieren zeigt, während das Detrusorzentrum gelähmt ist. Die Krankengeschichte bietet also einen Beweis für die Trennung dieser beiden Zentren. Das 5. Sakralsegment erscheint erhalten, da aus der Bemerkung des Krankenberichtes: Die

Rektaluntersuchung ergibt normale Verhältnisse, jedenfalls auf Erhaltensein des Analreflexes zu schliessen ist. Es handelt sich also um einen kleinen umschriebenen Herd im vierten und auch noch dritten Sakralsegment des Conus medullaris.

Fall 4. J. L., 40jähriger Schiffer (in der Klinik vom 16. X. 05 bis 2. II. 06).

Familienanamnese und frühere Krankheiten ohne Belang. Am 10. VI. 05 fuhr L. mit seinem Kahn unter einem Notsteg hindurch, schlug dabei mit dem Kopf gegen die Balken desselben und fiel derart auf den Rücken, dass er mit dem Kreuz auf einen im Kahn aufgestellten Karren aufschlug. Er wurde besinnungslos nach Hause geschafft, am nächsten Morgen kam er zum Bewusstsein, empfand starke Schmerzen auf der rechten Seite und in der Kreuzgegend, hatte unter Atemnot zu leiden und war unfähig, Urin zu lassen und zu Stuhl zu gehen. Nach drei Tagen kam er in das städtische Krankenhaus zu Neisse, wo er sich sieben Tage lang befand und täglich katheterisiert wurde. In dieser Zeit bekam er einen starken Decubitus. Er wurde dann zu Hause weiter katheterisiert und mit Massage und Elektrotherapie behandelt. Am 10. X. erfolgte seine Aufnahme in die chirurgische Klinik, von wo er am 16. X. in die medizinische Klinik verlegt wurde. Seine **Beschwerden bei der Aufnahme** bestanden in Schmerzen in der Kreuzgegend, vor allem aber in der Unfähigkeit zu gehen und irgend welche körperliche Arbeit zu leisten.

Aufnahmebefund: Grosser, ziemlich kräftig gebauter Mann mit schlaffer Muskulatur und geringem Fettpolster und blasser Gesichtsfarbe.

Die rechte Pupille ist etwas weiter als die linke, beide reagieren gut.

Der Puls ist etwas verlangsamt, 60 in der Minute. Sonst bieten Brust- und Baucheingeweide sowie die oberen Gliedmassen keinen krankhaften Befund.

Bei Betrachtung der Wirbelsäule sieht man bei stark gekrümmtem Rücken die Reihe der prominenten Dornfortsätze in der Lendengegend handbreit durch eine Vertiefung unterbrochen. Diese Gegend wird bei Berührung der einzelnen Dornfortsätze konstant als druckschmerzhaft angegeben, ebenso bei stossweisem Druck auf den Kopf. Die Stelle entspricht etwa dem ersten bis fünften Lendenwirbel.

Bei ruhiger Rückenlage liegt das linke Bein etwas nach aussen rotiert, beide Füsse in Plantarflexion, ebenso die Zehen, besonders die grossen. Die Muskulatur fühlt sich schlaff an, der linke Musculus quadriceps sieht etwas atrophisch aus. Der Muskeltonus erscheint bei passiven Bewegungen etwas erhöht.

Im Hüft- und Kniegelenk sind Beuge- und Streckbewegungen aktiv in vollem Umfang möglich, bei Widerstandsbewegungen erscheint die Kraft beim Beugen im Knie etwas vermindert. Die Streckkraft im Knie ist links etwas geringer als rechts.

In beiden Fussgelenken besteht völlige Unmöglichkeit jeder aktiven Bewegung. Die passive Beweglichkeit ist völlig erhalten. Ebenso ist die aktive Beweglichkeit in sämtlichen Zehengelenken völlig geschwunden, die passive frei. Beim Kniehackenversuch scheint geringe Ataxie zu bestehen.

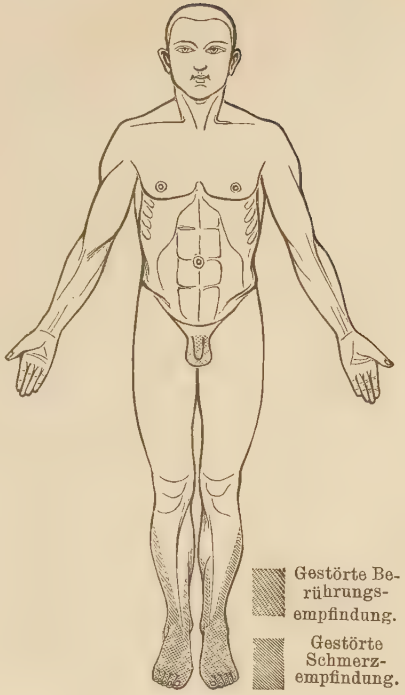

Fig. 6.

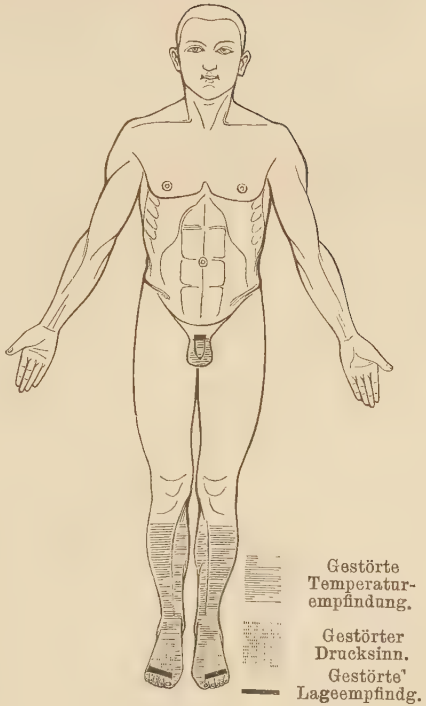

Fig. 7.

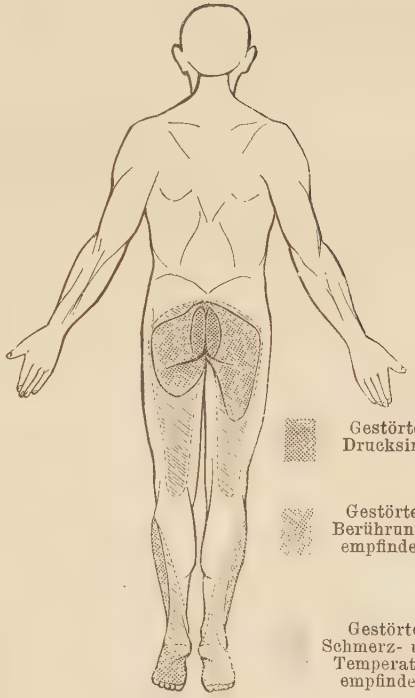

Fig. 8.

Stehen kann L. nur, wenn er beiderseits gestützt wird. So gestützt, geht er mit Spitzfussvarusstellung, indem er wegen der herabhängenden Füsse die Beine stärker als normal im Kniegelenk beugt und mit den Füssen drehende, schlotternde Bewegungen ausführt. Mit einem Stock und einer Krücke kann er auch allein gehen.

Die Prüfung der Sensibilität ergibt folgendes Resultat:

Die Berührungsempfindung ist gestört im Gebiet beider Füsse und an der Aussenseite der Unterschenkel, die Schmerzempfindung ausser an den Füssen an den Unterschenkeln, besonders der lateralen Seite, die Wärme- und Kälteempfindung von den Knieen abwärts an beiden Unterschenkeln. Die Lageempfindung (Gelenksensibilität) ist stark gestört an allen Zehengelenken; der Drucksinn ist an beiden Füssen stark herabgesetzt.

Es besteht ferner Störung der Berührungs-, Schmerz-, Wärme- und Kälteempfindung und starke Herabsetzung des Drucksinns an dem Scrotum und Penis. Die Lageempfindung des Penis ist nach oben und unten aufgehoben, nach rechts und links erhalten.

An der Rückseite besteht Aufhebung der Berührungsempfindung am Gesäss, um den After und an der Rückseite der Oberschenkel in Reithosenform am linken Bein bis zum oberen Drittel, am rechten bis zur Mitte des Oberschenkels reichend. Die Aufhebung der Schmerzempfindung und der Wärme- und Kälteempfindung überragt diese Gegend etwas nach allen Seiten und reicht an der Rückseite der Oberschenkel beiderseits bis zur Kniekehle. Über dem Kreuzbein ist auch der Drucksinn gestört (s. Fig. 6, 7 und 8).

Reflexe: Kremasterreflex beiderseits lebhaft; Patellarreflex beiderseits etwas abgeschwächt, aber deutlich vorhanden. Achillessehnenreflex rechts aufgehoben, links deutlich abgeschwächt. Fusssohlenreflex fehlt beiderseits.

Der Stuhl ist verstopft, erfolgt alle vier bis fünf Tage; weichen Stuhl kann L. nicht zurückhalten, ebensowenig Flatus.

Der Urin wird, sobald die Blase einen gewissen Füllungsgrad erreicht hat, im Strahl entleert, ohne dass L. etwas davon gewahr wird. Der Urin ist trübe, riecht stark ammoniakalisch, enthält im Sediment zahlreiche Eiterköperchen, Epithelien und Bakterien. Erektionen und Ejakulationen hat L. seit Beginn der Erkrankung nicht mehr gehabt.

Eine Änderung im Befunde trat während der Beobachtung in der Klinik nicht ein. L. erhielt zur Beseitigung der Spitzfussvarusstellung ein Paar Gamaschen mit festen Schnürstiefeln angefertigt, wodurch ihm der Gang mit Hilfe zweier Stöcke wesentlich erleichtert wurde. Ferner erhielt er einen Harnauffänger.

Es handelt sich hier um einen Patienten, der durch Rückwärtsstürzen und Aufschlagen mit der Gegend der Lendenwirbelsäule auf einen Karren eine Verletzung der Lendenwirbelsäule erlitt; nach eintägiger Bewusstlosigkeit (Schädigung des Gehirns, auf die auch die Pulsverlangsamung hindeutet) bestanden Schmerzen im Kreuz und völlige Urin- und Stuhlverhaltung. Im Laufe von 4 Monaten liessen die Kreuzschmerzen nach; das Verhalten der Blase änderte sich insofern, als an Stelle der Urinverhaltung automatische, unbe-

wusste Urinentleerung trat, während hartnäckige Stuhlverstopfung weiter bestand in Verbindung mit Inkontinenz für dünnen Stuhl. Ferner bestanden Lähmung beider Füsse, Gefühlsstörungen an beiden Beinen, an den Genitalien, dem Damm und der Kreuzbeingegend sowie dauerndes Darniederliegen der Geschlechtsfunktionen. Dieser Zustand blieb während der Beobachtung in der Klinik ($3^1/_2$ Monate) unverändert. Es liegt hier wohl vor eine Verletzung des untersten Teils des Rückenmarks in Höhe des ersten Lendenwirbels, hervorgerufen durch die Verletzung der Lendenwirbel.

Differentialdiagnostisch deuten auf eine spinale Erkrankung im Gegensatz zu einer solchen des Pferdeschweifes, die ja bei dem Ergriffensein der unteren Lendenwirbel auch in Betracht käme, der schnelle Beginn der Ausfallserscheinungen, die sofort aufgetretene Blasen- und Stuhlverhaltung, die Ausbreitung der anästhetischen oder hypästhetischen Zonen ohne vorhergehende Schmerzen in diesen Gebieten (die Kreuzschmerzen sind verursacht durch die Knochenverletzungen) und vor allem die Dissoziation der Empfindungsstörung, die sich in der ungleichmässigen Ausbreitung der Störungen für die einzelnen Empfindungsqualitäten zeigt. Was nun die Höhe des erkrankten Rückenmarkteils angeht, so weist die völlige Lähmung der Fuss- und Zehenstrecker und Beuger auf die beiden obersten Sakralsegmente und das fünfte Lumbalsegment, auf Mitbeteiligung des letzteren besonders die herabgesetzte Kraft der Beugemuskeln der Kniee. Links lässt die Herabsetzung der Kraft im Musc. quadriceps und die leichte Atrophie dieses Muskels auch das vierte Lumbalsegment noch teilweise ergriffen erscheinen. Damit stimmt auch das Verhalten der Sensibilität überein, die im wesentlichen auf die Höhe des fünften Lumbalsegments hinweist, in einiger Beziehung jedoch (Herabsetzung für Schmerz- und Temperaturempfindung an der Innenseite des Unterschenkels, besonders links) auch auf Ergriffensein des vierten Lumbalsegments schliessen lässt. Auch das Verhalten der Reflexe stimmt mit dieser Höhendiagnose überein. Der Fusssohlenreflex, dessen Zentrum in das erste und zweite Sakralsegment verlegt wird, ist beiderseits völlig erloschen, der Achillessehnenreflex, dessen Zentrum in das erste Sakral- und 5. Lumbalsegment verlegt wird, ist rechts ganz aufgehoben, links stark abgeschwächt. Der Patellarreflex (Zentrum 2. bis 4. Lumbalsegment) ist beiderseits vorhanden. Wie weit die unteren Sakralsegmente an der Erkrankung beteiligt sind, ist schwer zu sagen, zumal eine Angabe über das Verhalten des Analreflexes fehlt. Die Blasen- und Mastdarmstörungen entsprechen dem Bilde, das auch eine Querschnittserkrankung des Rückenmarks oberhalb der Zentren gibt. Das völlige dauernde Fehlen der Erektionen

und Ejakulationen läßt aber doch die Annahme einer Beteiligung auch des dritten Sakralsegments zu.

Fall 5. R. D., 37jähriger Lehrer (in der Klinik vom 7. III. bis 17. V. 06 und vom 16. bis 29. IV. 07).

Familienanamnese und frühere Krankheiten ohne Belang. Am 11. X. 05. fiel D. beim Besteigen eines Birnbaums mit der Leiter etwa 9 m hoch herab und verletzte sich Wirbelsäule und Becken. Er verlor nicht die Besinnung, hatte keine sehr heftigen Schmerzen, konnte sich aber nicht aufrichten, nicht gehen, nicht stehen. Er wurde ins Haus geschafft und zu Bett gebracht. In den nächsten Tagen hatte er Schmerzen in der Bruchstelle, die nach dem Becken zu ausstrahlten. Anfangs war das linke Bein völlig gelähmt, das rechte in seinen Bewegungen beschränkt; die Berührungsempfindung war gestört. Harndrang hatte Patient wohl, auch eine volle Blase, doch konnte er nicht willkürlich Urin lassen, so dass er katheterisiert werden musste; ferner war er absolut „verstopft". Nahm er Abführmittel ein, so bekam er Durchfall, wobei er den Stuhlabgang nicht bemerkte. Nachdem er 9 Tage zu Hause gelegen, wurde er bis zum 25. I. 06 in einem Kreiskrankenhause mit Wildunger Wasser, Urotropin, Blasenspülungen, Bädern und Elektrisieren behandelt. Die Schmerzen der Wirbelsäule schwanden nach 6 bis 8 Wochen, die Bewegungsfähigkeit der Beine besserte sich, so dass nur eine Lähmung des linken Fusses zurückblieb und D. mit zwei Stöcken gehen konnte. Von seiten der Blase bildete sich nach einigen Tagen folgender, noch jetzt bestehender Zustand heraus: Der Urin geht ruckweise unwillkürlich ab, ohne dass Patient es bemerkt. Aus dem Krankenhaus entlassen, lag Patient zu Hause stets im Bett. In dieser Zeit bildete sich am Gesäss ein Decubitus. Am 7. III. 06 wurde er in die Klinik aufgenommen.

Befund: Mittelgrosser, grazil gebauter Mann mit etwas schlaffer Muskulatur, genügendem Fettpolster und blasser Gesichtsfarbe. Kopf, Brustorgane und obere Gliedmassen bieten normalen Befund.

An der Wirbelsäule sieht man bei Betrachtung des in kyphotischer Stellung sitzenden Kranken eine starke Prominenz und leichte Abweichung nach rechts der Dornfortsätze des ersten und zweiten Lendenwirbels ohne Schmerzhaftigkeit bei direktem Druck oder bei indirekter Stauchung.

Die unteren Gliedmassen zeigen beide etwas geringen Umfang. An den Füssen fällt die Plantarflexion der Zehen auf, besonders stark am linken Fusse. Hier besteht auch eine leichte Spitzfussstellung und eine starke Hebung des medialen Fussrandes (Equinovarusstellung). Die Beugung im Kniegelenk zeigt besonders links etwas herabgesetzte Kraft. Am rechten Fuss ist die Kraft der Dorsalflexion leicht, etwas mehr die der Plantarflexion und der Abduktion vermindert, die Extension und Flexion der Zehen etwas beschränkt. Am linken Fuss ist die Dorsalflexion des inneren Fussrandes mit geschwächter Kraft möglich, im übrigen jede aktive Bewegung des Fusses und der Zehen unmöglich. Stehen ist mit einer Hand gestützt möglich. Gehen mit zwei Stöcken oder mit Unterstützung von beiden Seiten, jedoch wird hierbei die linke Fussspitze über den Boden geschleift.

Der Bauchdeckenreflex ist etwas träge, ebenso der Kremasterreflex. Der Patellarreflex ist besonders links gesteigert mit Andeutung von

Klonus, der Achillessehnenreflex rechts in Spuren, links nicht vorhanden. Der Fusssohlenreflex ist beiderseits nicht vorhanden.

Die Prüfung der Sensibilität ergibt Fehlen oder starke Herabsetzung der Empfindung für Berührungen am Penis und Skrotum, am Damm und in der Umgebung des Afters, bis zur Kreuzbeingegend hinaufreichend und in der bekannten Reithosenform an der Rückseite der Oberschenkel hinabreichend rechts bis zur Kniekehle, links über diese hinweg bis zum Unterschenkel; ferner an beiden Füssen bis zu dem äusseren Knöchel hinaufreichend mit Ausnahme des medialen Fussrandes. Die Aufhebung oder starke Herabsetzung der Schmerzempfindung erstreckt

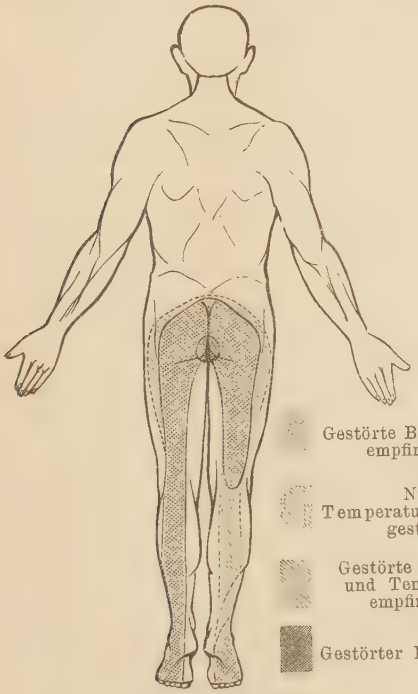

Fig. 9.

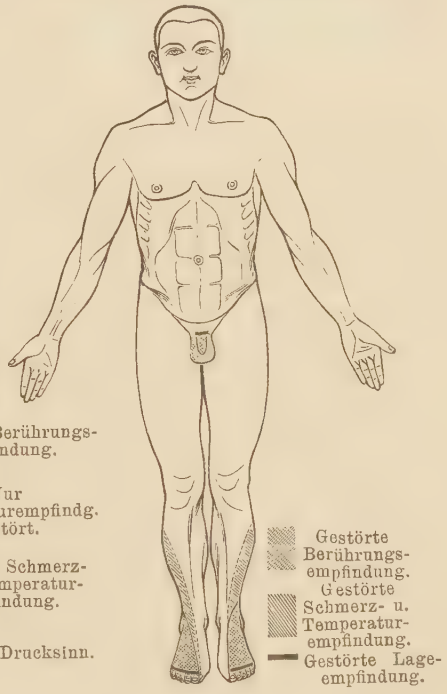

Fig. 10.

sich über dieselben Gebiete, überschreitet diese aber am Gesäss nach beiden Seiten und reicht an der lateralen Unterschenkelseite etwas höher hinauf; die Temperaturempfindung ist ausserdem noch gestört an der Rückseite des rechten Unterschenkels. Gestörte Lageempfindung besteht am Penisansatz und an den Zehengelenken, besonders links, gestörter Drucksinn ferner in einer schmalen Zone um den After herum (s. Fig. 9 u. 10).

Urinentleerung wie oben angegeben; der Urin ist trübe, leicht ammoniakalisch und enthält im Sediment zahlreiche Leukocyten und Blasenepithelien.

Es besteht Stuhlverstopfung. Bei der Einführung des Zeigefingers in den After bemerkt man das Fehlen jedes Sphinktertonus.

Erektionen und Ejakulationen fehlen und sind seit dem Unfall

bis auf eine ungewiss angegebene Ejakulation in den ersten Wochen nach dem Unfall nicht mehr aufgetreten. Neben dem Kreuzbein ein talergrosser oberflächlicher, in Epithelisierung begriffener Decubitus.

Während der Beobachtung in der Klinik trat eine geringe Besserung in der Gebrauchsfähigkeit der Beine ein. D. hatte einen Schienenschuh bekommen und konnte nun auch ohne Stock, jedoch mit etwas schleppendem linken Fuss gehen. Die Abgrenzung der Gebiete mit Sensibilitätsstörungen zeigte eine unwesentliche Verkleinerung.

Die Urin- und Stuhlentleerung blieb unverändert. Es bestand dauernd Stuhlverhaltung, so dass Abführmittel eingenommen wurden; dünner Stuhl und Flatus gingen unbemerkt ab. Die Urinentleerung erfolgte in der letzten Zeit gewöhnlich alle zwei Stunden; bei Bewegungen und Anstrengungen der Bauchpresse jedoch floss dauernd Urin ab.

Vom 16. bis 29. IV. 07 war D. wiederum in der Klinik zur Neuanfertigung eines Stiefels, da der alte unbrauchbar geworden war. Der Zustand des Patienten war in der Zwischenzeit unverändert geblieben; vor kurzer Zeit hatte D. durch einen Fall eine Infraktion der linken zehnten Rippe erlitten, deren Kallusbildung noch zu fühlen war. Der Befund der Motilitäts- und Sensibilitätsstörungen war im wesentlichen unverändert, auch das Verhalten des Stuhlabgangs; der Sphinktertonus war völlig aufgehoben, das Einführen des Fingers wurde gar nicht bemerkt. Bezüglich der Urinentleerung wurde bemerkt, dass der trübe ammoniakalische Urin bei Bettruhe und bei ruhigem Verhalten, ohne dass Patient eine Empfindung davon hatte, tropfenweise und beim Aufstehen aus dem Bett gewöhnlich im Strahl abfloss. D. trug ein Urinal.

Bei diesem Patienten traten also in unmittelbarem Anschluss an einen Fall aus 9 m Höhe, der zu einer Verletzung des ersten und zweiten Lendenwirbels führte, ohne Bewusstseinsstörung und ohne besondere Schmerzen (ausgenommen die von der Knochenverletzung herrührenden) Lähmungen beider Beine, völlige Stuhl- und Urinverhaltung und Sensibilitätsstörungen ein. In kurzer Zeit ging die Lähmung der Beine bis auf Lähmung des linken Fusses und Schwäche des rechten zurück, die Urinverhaltung änderte sich nach einigen Tagen in einen Zustand von automatischer Harnentleerung mit Harnabfliessen bei leichtem Druck auf die Blase. Bestehen blieb die hartnäckige Stuhlverstopfung neben Inkontinenz für dünnen Stuhl und Flatus und Störungen der Sensibilität in Bezirken, die für die verschiedenen Empfindungsqualitäten verschieden grosse waren. Ferner lagen seit dem Unfall die Geschlechtsfunktionen dauernd darnieder. Letzterer Zustand blieb im allgemeinen konstant, so dass er sieben Monate nach dem Unfall noch bestand.

Eine nochmalige Untersuchung nach etwa einem Jahr ergab im wesentlichen denselben Befund. Nur die Urinentleerung zeigte sich insofern geändert, als bei ruhigem Verhalten Urinträufeln beobachtet wurde.

Es handelt sich hier zweifellos um eine Läsion des Rücken-

marks in Höhe des ersten Lendenwirbels, bedingt durch eine Kompression infolge Verletzung dieses Wirbels. Für eine Rückenmarksverletzung sprechen der schnelle Beginn und die rasche Ausbreitung der Ausfallserscheinungen ohne vorhergehende oder begleitende Schmerzen sowie die Dissoziation der Empfindungsstörungen, die sich in der ungleichmässigen Ausdehnung für die einzelnen Gefühlsarten zeigt. Ausser der Kompression bestand vielleicht auch eine Blutung in das Mark selbst und in den untersten Teil des Zentralkanals; auf die letztere, durch deren Resorption sich der Rückgang und die Besserung verschiedener Symptome erklärt, hat man in der Literatur wiederholt hingewiesen. Was nun die Höhe des befallenen Rückenmarksabschnittes betrifft, so handelt es sich zunächst um Störungen in den beiden obersten Sakralsegmenten. Dem entsprechen nicht nur die Ausdehnung der sensiblen Ausfallserscheinungen (Genitalien, Damm, Umgebung des Afters, Rückseite der Oberschenkel, Rück- und Aussenseite der Unterschenkel und Füsse mit Freibleiben des medialen Randes), sondern auch die Ausfallserscheinungen an den Muskeln, die sich auf Teile des ersten und zweiten Sakralsegments beziehen, und zwar reicht hier die Läsion auf beiden Seiten ungleich hoch; während links der Fuss fast ganz gelähmt ist (völlige Lähmung der Waden- und Peronealmuskulatur, der Zehenstrecker und Beuger, Herabsetzung der Kraft im Musculus tibialis anticus), sind die entsprechenden Muskeln rechts nur insoweit gelähmt, als ihre Kraft herabgesetzt und die Funktion der Zehenstrecker und Beuger etwas beschränkt ist. Auf eine geringe Beteiligung des 5. Lumbalsegments, wenigstens links, weist auch noch die Herabsetzung der Kraft des Kniebeugemuskels. Auch das Verhalten der Reflexe stimmt mit dieser Segmentdiagnose überein. Der Fusssohlenreflex, dessen Zentrum im ersten und zweiten Sakralsegment liegt, fehlt ganz, der Achillessehnenreflex, dessen Zentrum im ersten Sakralsegment und auch noch im 5. Lumbalsegment liegt, ist links erloschen, rechts nur in Spuren vorhanden. Ausserdem sind aber auch noch die unteren Sakralsegmente an der Erkrankung beteiligt; dafür sprechen nicht allein die Blasen- und Mastdarmstörungen, die auch durch eine höher gelegene Rückenmarksquerschnittserkrankung erklärt werden können, sondern besonders das gänzliche Fehlen der Erektionen und Ejakulationen und vor allem das völlige Fehlen des Analreflexes, der sein Zentrum im 5. Sakralsegment hat.

Fall 6. G. S., 19jähriger Arbeiter (in der Klinik vom 11. X. 06 bis 29. I. 07).

Familienanamnese belanglos; keine früheren Krankheiten. Am 24. V. 06 verliessen den Patienten beim Erklettern einer

Fichte die Kräfte, so dass er hinabrutschte. In dem Augenblick, in dem die Füsse den Boden berührten, fühlte er einen heftigen Schmerz unterhalb der Schulterblätter, fiel zu Boden und verlor die Besinnung. Von seinem Bruder mit dem Unterkörper in ein Wasserloch gelegt, erwachte er, hatte starke Schmerzen im ganzen Körper, die jedoch bis auf Schmerzen im Kreuz bald nachliessen. Drei Tage lang bestand völlige Lähmung der Beine, dann stellte sich Gefühl und Bewegungsfähigkeit allmählich wieder her. Es bestand starke Verstopfung, die erst nach reichlichem Einnehmen von Oleum Ricini wich; später konnte S. alle drei Tage zu Stuhl gehen. Sofort nach dem Unfall bestand auch Störung der Urinentleerung. S. konnte den Urin nicht halten, dieser ging beständig tropfenweise ab. Nach zwei Monaten konnte S. den Urin in Zwischenräumen von etwa fünf Minuten lassen. Acht Tage nach dem Unfall bildete sich am Fussrücken eine Blase, die Patient aufstach, wonach Eiterung eintrat. Nach zwei Monaten hatten die Kreuzschmerzen nachgelassen, das Gefühl in beiden Beinen und die Bewegungsfähigkeit waren bis auf Störungen am rechten Fuss zurückgekehrt. Zur Zeit der Aufnahme in die Klinik konnte Patient langsam gehen; die Blasenstörung war nicht gebessert, Stuhl erfolgte alle drei Tage, Schmerzen bestanden nicht.

Befund: Mittelgrosser junger Mann in mässigem Ernährungszustand mit blasser Hautfarbe, starkem Knochenbau und leidlich kräftiger Muskulatur.

Kopf- und Brustorgane und obere Gliedmassen bieten keinen besonders interessierenden Befund.

Im Abdomen fühlt man die stark gefüllte Blase als Tumor von der Symphyse bis fast zum Nabel reichend, mit gedämpftem Perkussionsschall. Der Harn fliesst beständig, auch willkürlich, nur tropfenweise ab. Durch Katheter wurden 1000 ccm Urin entleert. Der Urin ist trübe, enthält kleine weissliche Flocken, kein Eiweiss, keinen Zucker, im Sediment grosse Mengen in Haufen bei einander liegender polymorpher Leukocyten.

Motilität: Linkes und rechtes Bein sind im Hüft- und Kniegelenk vollkommen frei beweglich. Beuge- und Streckfunktionen gleich gut. Atrophien sind nicht nachweisbar. Die Zehen des rechten Fusses sind nur langsam und in geringem Umfang beweglich, ebenso besteht Beschränkung in der Abduktion, Dorsal- und Plantarflexion des rechten Fusses. Am linken Fuss keine Störung.

Die Prüfung der Sensibilität ergibt Aufhebung aller Gefühlsqualitäten am Penis und Scrotum, um den After, in der Gesässgegend und an der Rückseite der Oberschenkel bis etwa zum oberen Drittel in der bekannten Reithosenform, ferner am rechten Fuss, an der vorderen Hälfte des Fussrückens, der Fusssohle und an der Aussenseite des Unterschenkels etwas über den Fuss hinaufreichend, am linken Fuss an der äusseren Hälfte des Fussrückens und der Fusssohle bis etwa Knöchelhöhe. An den Zehen des rechten Fusses fehlt die Gelenksensibilität. Der Hodendruckschmerz ist vorhanden (s. Fig. 11 und 12).

Reflexe: Bauchdecken- und Kremasterreflex deutlich, Patellarreflex gesteigert, Achillessehnen- und Fusssohlenreflexe fehlen.

Am rechten Fussrücken eine fünfmarkstückgrosse, unregelmässig begrenzte Narbe, mit stark pigmentiertem Rande, in der Mitte mit einem Schorf bedeckt.

Im weiteren Verlaufe der Krankheit trat eine erhebliche Verschlimmerung der bestehenden Cystitis ein; der Urin enthielt immer reichlich Eiter und Bakterien, zeitweise Blut. Wiederholt kam es zu starken Temperatursteigerungen in Form von septischem Fieber. Es trat starker Kräfteverfall ein; mehrere Dekubitalgeschwüre bildeten sich, wurden grösser und teilweise gangränös. Anfang Januar 07 bildete sich ein grosser Abszess am rechten Oberschenkel, der inzidiert wurde, ausserdem auch hier Dekubitalgeschwüre. Unter immer mehr zunehmendem Kräfteverfall und häufigen septischen Fiebern kam es schliesslich zu einer Bronchopneumonie des linken Unterlappens, an der Patient am 29. I. 07. starb.

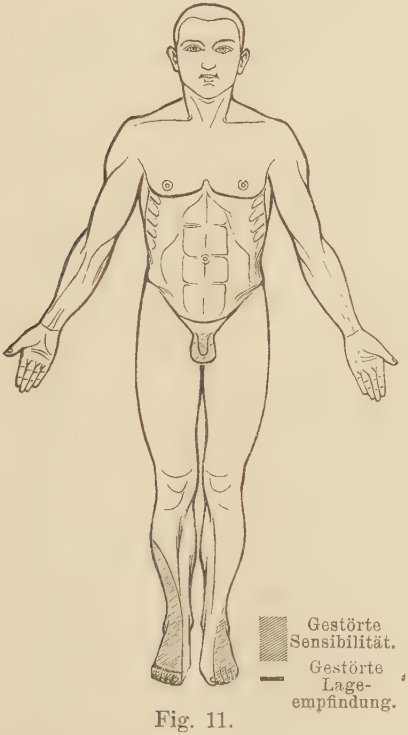

Fig. 11.

Fig. 12.

Während der Beobachtung blieb das Verhalten der Fusslähmung und der Gefühlsstörungen unverändert. Die Blase zeigte in der ersten Zeit weiter starke Füllung mit Harnträufeln, so dass wiederholt katheterisiert wurde; später bestand Inkontinenz. Ebenso wurde dauernd Inkontinenz für Kot beobachtet; Urin und Stuhl gingen unbemerkt ab. Bezüglich der Geschlechtsfunktion gab S. einmal an, in der allerersten Zeit nach dem Unfall Erektionen und Ejakulationen gehabt zu haben, später nicht mehr. Doch waren seine Angaben ungewiss. In der Klinik wurden beide nicht beobachtet.

Die **Sektion** ergab ausser anderen schweren Veränderungen an anderen Organen (Bronchopneumonie, Cystitis, Pyelonephritis ascendens purulenta, Oedema piae matris spinalis et cerebralis) Kompression des 12. Brust-

und 1. Lendenwirbels und eine Kompression des Rückenmarks in Höhe des ersten Lendenwirbels. Das Protokoll sagt darüber: „Nach Fortnahme der Dornfortsätze zeigt sich in den Wirbelkanal vorspringend am ersten Lendenwirbel eine rundliche Vorwölbung der ganzen Vorderwand des ersten Lendenwirbels. Diese Vorwölbung hat etwa 1 cm oberhalb des Conus medullaris eine ziemlich scharf einschneidende Vertiefung in das Rückenmark hineingedrückt, in der Richtung von vorn nach hinten. Duralsack ist stark durch Flüssigkeit gebläht. Pia ohne Befund. Auf dem Querschnitt des Rückenmarks Degenerationserscheinungen nicht wahrnehmbar.

Wir haben also hier einen Patienten, der durch Abrutschen von einem Baum (wobei er zwar zuerst auf die Füsse kam, alsbald aber unter heftigen Schmerzen im Kreuz mit dem Körper zusammenknickte und zu Boden stürzte) eine Verletzung des 12. Brust- und 1. Lendenwirbels und dadurch eine Quetschung des untersten Rückenmarksabschnitts erlitt, und bei dem nach kurzer Bewusstlosigkeit und dreitägiger Lähmung beider Beine eine dauernde Lähmung des rechten Fusses, Gefühlsstörungen an den Genitalien, am Gesäss und den Oberschenkeln in Reithosenform, ferner an beiden Füssen, und Störungen der Blasen-, Mastdarm- und Geschlechtsfunktionen bestanden. Von seiten des Mastdarms bestand anfangs hartnäckige Stuhlverstopfung. Von der Blase ist angeben, dass der Urin sofort nach dem Unfall dauernd tropfenweise abgegangen sei; es ist aber nicht sicher, ob nicht schon damals der später in der Klinik beobachtete Zustand starker Blasenfüllung mit nachfolgendem Harnträufeln bestanden hat. Im späteren Verlauf, als sich S. in einem elenden Zustand befand, bestand dauernde Inkontinenz für Stuhl und Harn. Die Diagnose Conuslähmung wurde durch die Sektion bestätigt, ebenso die auf Grund der klinischen Erscheinungen zu stellende Segmentdiagnose, dass es sich nämlich um Veränderungen im Sakralmark, besonders auch der obersten Sakralsegmente handelte; dem entsprechen sowohl die Ausdehnung der Sensibilitätsstörungen als auch die Lähmungserscheinungen am rechten Fuss und das Fehlen der Fusssohlen- und Achillessehnenreflexe.

Die von Stabsarzt Wiens ausgeführte mikroskopische Untersuchung (Härtung in Müllerscher Flüssigkeit, Eisenhämatoxylin-van Gieson-Färbung) hat im wesentlichen ergeben: Totale traumatische Erweichung der obersten Sakralsegmente und des Conus. Einige punktförmige Blutungen. Entzündliche Veränderungen an den Gefässen. Keine erheblichen Degenerationen der Nervenwurzeln. Aufsteigende sekundäre Degeneration der Hinterstränge bis zum Halsmark, links etwas stärker als rechts.

In den geschilderten 6 Fällen handelt es sich um Erkrankungen

des untersten Rückenmarksabschnittes, um sog. Conuslähmungen, eine Bezeichnung, die genau genommen nicht stimmt, da man unter Conus nur den untersten Teil des Rückenmarks vom dritten Sakralsegment abwärts versteht. Nur in einem unserer Fälle ist dieser allein erkrankt, in allen anderen Fällen ist der Hauptsitz der Erkrankung höher gelegen, in den obersten Sakralsegmenten unter Beteiligung des 5. Lumbalsegments, also im Epiconus, in einzelnen Fällen vielleicht ohne oder nur mit geringer Beteiligung des eigentlichen Conus, ohne dass jedoch einer der Fälle genau dem von Minor gegebenen Bilde der reinen Epiconuslähmung entspricht. Auch viele der in der Literatur beschriebenen „Conuserkrankungen" zeigen Beteiligung der höher gelegenen Segmente. Es ist daher wohl in solchen Fällen besser, von Erkrankungen des untersten Rückenmarks an statt von Conuserkrankungen zu sprechen.

In Bezug auf die Segmentdiagnose habe ich mich hauptsächlich an die von Oppenheim gegebene Einteilung gehalten, die sich mit den Ausfallserscheinungen in den geschilderten Fällen gut in Einklang bringen liess. Nur glaube ich, dass die Gesässmuskulatur, wie es auch Oppenheim als Nebenbemerkung angibt, einen tieferen Sitz als im fünften Lumbalsegment hat. Darauf weist besonders Fall 2, in dem die Gesässmuskulatur besonders stark erkrankt ist, während das fünfte Lumbalsegment sonst nur geringe Kraftherabsetzung in den Beugern des Knies und kaum sensible Störungen zeigt. Der Musc. tib. ant. entspringt wohl etwas tiefer als im vierten Lumbalsegment. Zwar weist Fall 1, in dem er noch geringe elektrische Reaktion zeigt, während die anderen Unterschenkelmuskeln keine mehr zeigen, auf einen höheren Sitz, als ihn diese haben, ebenfalls Fall 5, in dem er nur Kraftherabsetzung zeigt, bei gänzlicher Lähmung der anderen Unterschenkelmuskeln; doch zeigt seine Miterkrankung, dass seine Kerne nicht viel höher liegen können, auch nicht höher als im 5. Lumbalsegment, das in diesen Fällen als höchstes befallenes angenommen ist.

Ich will nun mit einigen Worten auf die Frage der Zentren für Geschlechts-, Blasen- und Mastdarmfunktionen eingehen, deren Vorhandensein im Conus von vielen angenommen wird, während dies andere bestreiten. So verlegt L. R. Müller bekanntlich die Zentren für Blasen- und Mastdarmfunktion und für Erektion nur in sympathische Ganglien und schreibt dem Conus nur Ganglienzellen für die äusseren Schliessmuskeln, ein Zentrum für den Analreflex und eins für den zweiten Teil der Ejakulation (das eigentliche Ausschleudern), im übrigen nur Leitungsfasern von und zum

Gehirn zu, von dem aus der Reflex angeregt werde. Er erklärt seine Ansicht damit, dass sich die Störungen der Harn- und Stuhlentleerung bei Erkrankungen des Conus ebenso verhalten wie bei Querschnittsverletzungen höherer Rückenmarksteile, dass nämlich immer erst ein Stadium der absoluten Retention einträte, dem nach einiger Zeit ein zweites Stadium der automatischen unwillkürlichen Entleerung folge, dass ferner bei Conuserkrankungen noch Erektionen zustande kommen können, während an Stelle der Ejakulation, des eigentlichen Ausschleuderns, ein Ausfliessen des Samens trete. Die vom Rückenmark innervierten den genannten Funktionen zustehenden quergestreiften Muskeln könnten sowohl willkürlich erregt werden, als auch bei den Funktionen reflektorisch in Tätigkeit treten. Zur weiteren Begründung berichtet er über eine Reihe sehr lehrreicher Tierexperimente. Nach Eröffnung des Rückenmarkkanals wurden verschiedene Teile des unteren Rückenmarks entfernt und dann die Ausfallserscheinungen besonders bezüglich der Geschlechts-, Blasen- und Mastdarmfunktionen genau beobachtet und beschrieben. Im einzelnen verweise ich auf seine sehr interessanten Angaben in der genannten und in weiteren Arbeiten in der Deutschen Zeitschrift für Nervenheilkunde.

Betrachten wir nun in unseren Fällen die angegebenen Funktionen. Bezüglich der Geschlechtsfunktionen fehlt in einem Fall eine Angabe, in einem anderen (3) sind beide von Anfang an gut erhalten geblieben. Das ist der Fall reiner Conuserkrankung, in dem auch sonstige Zeichen auf Erhaltensein des zweiten und dritten Sakralsegments hinweisen, in welche Segmente viele Autoren die bezüglichen Zentren verlegen. In allen anderen Fällen ist die Geschlechtsfunktion stark beeinträchtigt oder fehlt ganz. Zu berücksichtigen ist allerdings, dass die Angaben hierüber meist ungenau sind. In keinem Fall ist erwähnt, dass Erektionen noch längere Zeit bestanden hätten oder wieder aufgetreten wären, während Ejakulationen gefehlt hätten. Auch sind solche während der Beobachtung in der Klinik nicht bemerkt worden. Über das Verhalten des Mastdarms fehlt in einem Falle eine genauere Angabe, in den anderen bestand im späteren Verlauf das von Müller angegebene Verhalten: Stulverstopfung mit Inkontinenz für dünnen Stuhl. In einem Fall ist statt anfänglicher hartnäckiger Verstopfung vermerkt, dass Patient in den ersten Tagen den Stuhl schwer habe zurückhalten können. Automatische, unwillkürliche Harnentleerung finden wir nach anfänglicher Harnverhaltung in Fall 4, in dem es sich vielleicht nur um einen über den Blasenzentren gelegenen Krankheitsherd handelt, ferner im Fall 5; hier ergibt allerdings die spätere Beobachtung (nach einem Jahr) das Vorhandensein von Harnträufeln bei Bettruhe. In Fall 1 heisst es im Krankheitsbericht, dass noch

$4^1/_2$ Monate nach dem Unfall kontinuierliches Abfliessen des Urins stattfindet, während zwei Monate später vermerkt ist, dass Patient den Urin bis zwei Stunden halten kann. In Fall 2 ist vermerkt, dass Patient 5 Tage nach dem Unfall den Urin schwer zurückhalten kann; es fehlt also die anfängliche hartnäckige Retention, während im späteren Verlauf „absatzweise Harnentleerung" angegeben ist, was vielleicht der automatischen Entleerung entspricht. In Fall 4 ist anfängliches Harnträufeln angegeben; wir haben gesehen, dass dieses wohl durch Ischuria paradoxa zu erklären ist, wie sie bei der Aufnahme in der Klinik bestand, also einer starken Retention entspricht, dass aber im ferneren Verlauf in der Klinik dauernde Incontinentia urinae bestand. Besonders bemerkenswert ist Fall 3, in dem bei einer reinen Conuserkrankung noch nach 6 Jahren eine hartnäckige Retention des Urins bestand, eine Detrusorlähmung, während der Sphinkter, wie auch das Katheterisieren zeigte, gut oder sogar zu stark funktionierte. Es handelt sich also in diesem Fall um eine isolierte Lähmung des Detrusors bei einer Conuserkrankung. Wir sehen also, dass in mehreren unserer Fälle nach anfänglicher Retention später automatische Harnentleerung besteht in Bestätigung der Angaben Müllers. In einzelnen Fällen finden wir jedoch ein etwas anderes Verhalten; auch in der Literatur finden sich Angaben über anderes Verhalten. So berichtet z. B. Berger in der Deutschen Zeitschrift für Nervenheilkunde Bd. XXVII in einer Arbeit „Zur Frage der spinalen Blasenstörungen" über zwei Fälle von Harnträufeln, in einem nach dreitägiger Retention, in dem anderen bald nach dem Unfall, und kommt dadurch zu einem anderen Schluss als Müller. Müller hat durch seine Arbeiten, insbesondere durch seine lehrreichen Tierexperimente, zweifellos nachgewiesen, dass für die Geschlechtsfunktionen und die Funktionen der Blase und des Mastdarms die Zentren in letzter Linie in sympathischen Ganglienzellen zu suchen sind, und dies ist auch durch Beobachtungen anderer Autoren bestätigt worden. Seine Angaben jedoch, dass der Conus für die genannten Funktionen keine Zentren enthalte und nur eine Durchgangsstelle für von und zum Gehirn leitende Fasern sei, haben bei anderen Autoren Widerspruch gefunden, indem sie neben oder über diesen sympathischen Zentren noch solche im Conus selbst annehmen. Da, wie wir gesehen haben, einige Fälle von Conuserkrankungen ein etwas anderes Verhalten zeigen wie höher gelegene Rückenmarkserkrankungen (siehe besonders Fall 3 mit der isolierten Detrusorlähmung), auch an den genannten Funktionen nicht nur glatte unwillkürliche, sondern auch willkürliche Muskeln beteiligt sind, die ihre Ganglienzellen im Conus haben, so scheint mir die Ansicht der Autoren, die neben den zweifellosen sympathischen Zentren

eine Beteiligung von Conuszentren an diesen Funktionen annehmen, berechtigt zu sein.

Noch einige Bemerkungen über die Ursachen der Erkrankungen. In einer interessanten Arbeit aus der medizinischen Klinik in Heidelberg, veröffentlicht in der Deutschen Zeitschrift für Nervenheilkunde: „Ein Beitrag zur Kenntnis der traumatischen Conusläsionen", weist Fischler darauf hin, dass durch forcierte Beugung des Rumpfes nach vorn, wie sie z. B. bei Sturz auf die Beine mit Vornüberwerfen des Körpers vorkommen kann, das im Wirbelkanal aufgehängte Rückenmark stark gestreckt wird, und dass es im Moment der stärksten Beugung zu einer Zerreissung des Rückenmarks an der Stelle kommen kann, an der ein nachgiebiger Teil mit einem festen zusammenstösst, nämlich in dem nachgiebigen weichen Conus, an dem eine grosse Reihe fester Wurzelfasern und das Filum terminale ansetzen. Er kommt zu dem Schluss, dass es traumatische Conusläsionen auch ohne Wirbelverletzung gibt, die zustande kommen durch Zugwirkung der Nervenwurzeln der Cauda auf den Conus mit sekundärem Flüssigkeitserguss in das Mark, und dass auch bei den Fällen mit Wirbelverletzung eine Mitwirkung des angegebenen Mechanismus an der Verletzung des Rückenmarks anzunehmen ist. Er sagt ferner, dass in den Fällen mit Wirbelverletzung wegen der statischen Verhältnisse der Wirbelsäule mit Vorliebe der erste Lendenwirbel betroffen wird. Fürnrohr erwähnt in seiner Arbeit „Wirbelsäulen- und Rückenmarksverletzungen" in Bd. XXIV der Deutschen Zeitschrift für Nervenheilkunde, in der er darauf hinweist, dass die meisten Verletzungen der Wirbelsäule durch einen Sturz auf die Füsse oder das Gesäss, selten durch direkte Gewalteinwirkungen entstehen, einige Statistiken, aus denen hervorgeht, dass von den Wirbeln der sechste Halswirbel, der zwölfte Brust- und erste Lendenwirbel am meisten Verletzungen ausgesetzt sind. Sehe ich nun die beschriebenen sechs Fälle durch, so finde ich zweimal direkte Einwirkungen auf die Lendenwirbelsäule: in Fall 4 durch Hintenüberfallen des Körpers mit Aufschlagen der Lendenwirbelgegend auf eine Karre und in Fall 1 in allerdings weniger bestimmter Weise durch Auffallen eines schweren Stückes Giebelmauer auf den Kopf und die Hüfte. Zweimal finde ich Fall auf den Rücken bzw. Gesäss ohne genauere Angabe der Art des Auffallens, in Fall 3 durch Sturz mit einem Gerüst aus 15 m Höhe und in Fall 5 durch Sturz mit einer hohen Leiter. In den noch übrigen beiden Fällen kamen die Patienten mit den Füssen zuerst auf die Erde, knickten dann durch die Wucht des Sturzes zusammen und fielen zu Boden, in Fall 2 durch Hintergeschleudertwerden von einer Schaukel und in Fall 6 durch schnelles Hinabrutschen von einem er-

stiegenen Baum. In letzterem Fall kam es zu einer autoptisch nachgewiesenen Kompression des 12. und 1. Lendenwirbels. In fünf der geschriebenen Fälle ist die Wirbelsäule verletzt, und zwar betrifft die Verletzung in allen 5 Fällen hauptsächlich den 1. Lendenwirbel. In einem Fall aber (3), der die ausgesprochene Beschränkung des Krankheitsherdes auf den Conus zeigt, ist eine Deformität der Wirbelsäule weder zu sehen, noch zu fühlen, noch durch Röntgenstrahlen nachzuweisen, so dass in diesem Fall eine Rückenmarksläsion ohne Verletzung der Wirbelsäule anzunehmen ist in Bestätigung der Angaben Fischlers. Bei den anderen Fällen mit Wirbelverletzung bilden eine weitere Bestätigung dieser Angaben die Fälle, in denen Rückenmarksteile erkrankt sind, die nicht der Wirbelverletzung in ihrer Höhe entsprechen, wie z. B. die sichere Beteiligung des letzten Sakralsegments in den Fällen 2 und 5.

Herrn Geheimrat Professor Dr. v. Strümpell spreche ich für die gütige Überlassung des Materials und die Durchsicht der Arbeit meinen ergebensten Dank aus, ebenso Herrn Privatdozenten Oberarzt Dr. Eduard Müller für die Anregung zu dieser Arbeit und die liebenswürdige Unterstützung bei ihrer Anfertigung.

Literatur.

1) Oppenheim, Lehrbuch der Nervenkrankenheiten. 4. Aufl. 1905.

2) L. R. Müller, Untersuchungen über die Anatomie und Pathologie des untersten Rückenmarksabschnittes. Dtsch. Ztschr. f. Nervenheilkde. Bd. 14. 1899.

3) L. R. Müller, Klinische und experimentelle Studien über die Innervation der Blase, des Mastdarms und des Genitalapparats. Dtsch. Ztschr. f. Nervenheilkde. Bd. 21. 1902.

4) L. R. Müller, Über die Exstirpation der unteren Hälfte des Rückenmarks und deren Folgeerscheinungen. Dtsch. Ztschr. f. Nervenheilkde. Bd. 30

5) Fürnrohr, Wirbelsäulen- und Rückenmarksverletzungen. Dtsch. Ztschr. f. Nervenheilkde. Bd. 24.

6) Fischler, Ein Beitrag zur Kenntnis der traumatischen Conusläsionen. Dtsch. Ztschr. f. Nervenheilkde. Bd. 30.

7) Minor, Zur Pathologie der traumatischen Affektionen des unteren Rückenmarksabschnittes. Dtsch. Ztschr. f. Nervenheilkde. Bd. 19.

8) Minor, Zur Pathologie des Epiconus medullaris. Dtsch. Ztschr. f. Nervenheilkde. Bd. 30.

9) Frankl-Horchwart und Zuckerkandl, Die nervösen Erkrankungen der Blase. Nothnagels spezielle Pathologie und Therapie. Bd. 19.

10) Bergler, Zur Frage der spinalen Blasenstörungen. Dtsch. Ztschr. f. Nervenheilkde. Bd. 27.

11) Balint-Benedict, Über Erkrankungen des Conus terminalis und der Cauda equina. Dtsch. Ztschr. f. Nervenheilkde. Bd. 30.

12) Bruns, Die Segmentdiagnose der Rückenmarkserkrankungen. Zentralblatt für die Grenzgebiete der Medizin und Chirurgie. Bd. IV. 1901.

Lebenslauf.

Am 1. Juli 1876 wurde ich, Selmar Julius Paul Zimmer zu Weilburg, Oberlahnkreis, als Sohn des verstorbenen Steuerrates Julius Zimmer und seiner Frau Minna geb. Laue geboren; ich bin evangelisch und preussischer Staatsangehöriger. 1885—1888 besuchte ich das Askanische Gymnasium in Berlin, dann das Magdalenengymnasium in Breslau, das ich Ostern 1895 mit dem Zeugnis der Reife verliess. Im Sommersemester 1895 studierte ich an der Universität Breslau und genügte gleichzeitig meiner aktiven Dienstpflicht mit der Waffe beim Infanterie-Regiment 51 in Breslau. Michaelis 1895 bis Michaelis 1899 gehörte ich der Kaiser Wilhelms-Akademie für das militärärztliche Bildungswesen in Berlin an. Am 13. März 1897 bestand ich die ärztliche Vorprüfung in Berlin. Am 1. Oktober 1899 wurde ich zum Unterarzt im Feldartillerie-Regiment von Clausewitz (1. Oberschlesisches) Nr. 21 in Neisse ernannt und gleichzeitig 1 Jahr zum Königlichen Charité-Krankenhause in Berlin kommandiert. Am 1. Mai 1901 beendigte ich die ärztliche Staatsprüfung in Berlin. Am 16. Juni 1901 wurde ich zum Assistenzarzt in genanntem Regimente, am 19. Dezember 1903 zum Oberarzt befördert. Am 6. Juni 1904 trat ich zur Schutztruppe für Südwest-Afrika über. Am 1. November 1906 wurde ich wieder in der preussischen Armee angestellt als Oberarzt beim Feldartillerie-Regiment von Peucker (1. Schlesisches) Nr. 6 in Breslau.